

# L'anguillulose à *Strongyloides fülleborni* O. von Linstow, du cynocéphale (*Papio cynocephalus*) au Sénégal

## Son traitement par l'Ester Diméthylque de l'acide (2-2-2-trichloro-1-hydroxyéthylphosphonique)

par S. GRETILLAT\*, L. MONJOUR\*\* et G. VASSILIADÈS\*

### RÉSUMÉ

Un endoparasitisme à allure enzootique ayant sévi dans un élevage de cynocéphales *Papio cynocephalus* appartenant à l'O. R. A. N. A., Dakar, a permis de mettre en évidence la présence de *Strongyloides fülleborni* (anguillule du singe), *Trichocephalus cynocephalus* et *Cesophagostomum bifurcum*, les deux premières espèces étant signalées pour la première fois dans l'Ouest Africain.

Si l'on admet actuellement que *Strongyloides stercoralis* (anguillule de l'homme) et *Strongyloides fülleborni* sont deux espèces distinctes, il est vraisemblable que l'une ou l'autre peut parasiter indifféremment l'homme ou le singe. Le cynocéphale serait alors un réservoir de parasites pour l'homme, comme il en est déjà un en ce qui concerne *Cesophagostomum bifurcum*.

Des essais de traitement démontrent l'action anthelminthique du Neguvon (2-2-2-trichloro-1-hydroxyéthylphosphonique) contre ces trois helminthes à la dose de 50 mg/kg en solution à 10 p. 100 par voie orale. Aucun effet secondaire n'a été observé. Un seul traitement a pratiquement déparasité les animaux (17 dont 4 témoins) avec reprise de l'état général et suppression de la mortalité.

Depuis quelques mois, chez de jeunes cynocéphales (*Papio cynocephalus* L.), capturés en Haute-Casamance et au Sénégal Oriental et appartenant à l'Organisme de Recherches pour l'Alimentation et la Nutrition Africaines (O. R. A. N. A.) Dakar, on constatait un abaissement de l'état général avec troubles morbides apparaissant dès les premiers jours de la captivité.

Destinés à servir de matériel d'expérience pour des recherches sur la nutrition humaine, ces animaux malgré un appétit conservé étaient tous atteints de dérèglement intestinal avec alternance de constipation et de diarrhée. Anémiés

et amaigris, ils s'affaiblissaient progressivement pour mourir complètement cachectiques.

A l'autopsie, on remarquait une grande misère physiologique, de l'hydrocachexie, une congestion des muqueuses duodénale et jéjunale, et la présence de tubercules indurés de la grosseur d'un pois dans l'épaisseur des parois du colon.

Les examens microbiologiques étant négatifs, on songea naturellement à une affection parasitaire par helminthes.

Après enrichissement du milieu, des examens coprologiques sont faits à partir de prélèvements moyens de fèces des malades.

Ils révèlent la présence de :

1° très nombreux œufs de nématodes de forme ovoïde à double enveloppe, mesurant 45 à 55  $\mu$ .

(\*) Laboratoire national de Recherches vétérinaires, Dakar.

(\*\*) Organisme de Recherches pour l'Alimentation et la Nutrition africaines, Dakar.

de long sur 30 à 35  $\mu$  de large avec une larve mobile à l'intérieur ;

2° quelques œufs de nématodes de 70 à 80  $\mu$  de long sur 40 à 45  $\mu$  de large, ovales, avec une morula bien développée ;

3° quelques œufs de trichocéphales, opaques avec deux boutons polaires (longueur 55/58  $\mu$ , largeur 25/27  $\mu$ ).

D'après leur forme et leurs dimensions, les œufs embryonnés ressemblent à des œufs d'ankylostomes. En coproculture à 25°, ils éclosent en donnant des larves rhabditoïdes de 440  $\mu$  de long sur 20  $\mu$  de large, avec un œsophage de 80  $\mu$ . Ces larves ont une gaine (fig. n° 2 B).

Maintenues en eau physiologique à 7 p. 1.000

à 25°, elles muent et donnent en 24 heures des larves rhabditoïdes de 590  $\mu$  de long sur 51  $\mu$  de large avec un œsophage de 98  $\mu$  (fig. n° 2 C). Le quatrième jour, apparaissent dans le milieu, des individus mâles et femelles que nous décrivons sommairement.

**Mâles.**

Longueur 920  $\mu$ , largeur 52  $\mu$ , œsophage avec rhabdits succédant à une portion rétrécie de l'œsophage.

Queue de 44  $\mu$ . Deux petits spicules égaux de 38  $\mu$  de longueur.

Gubernaculum naviculaire de 18  $\mu$ .

Deux paires de petites papilles post-cloacales (fig. 1 A-B-C).

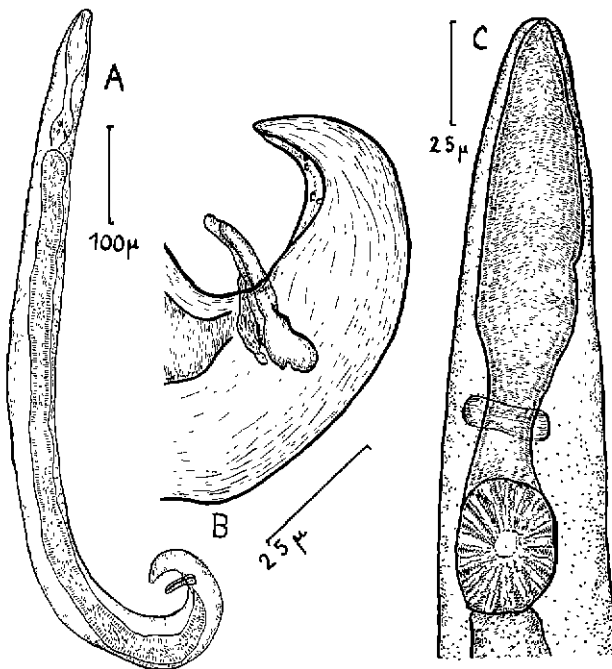


Fig. n° 1. — Mâle libre de *Strongyloides fülleborni*.  
A) Exemple récolté le 5<sup>e</sup> jour de la coproculture.  
B) Extrémité postérieure.  
C) Extrémité antérieure.

**Femelles.**

Longueur moyenne 970 à 1.050  $\mu$ .

Largeur 50 à 55  $\mu$ .

Œsophage 125  $\mu$  avec rhabdits présentant comme chez le mâle un renflement basal succédant à une portion cylindrique rétrécie (fig. 2 D-E).

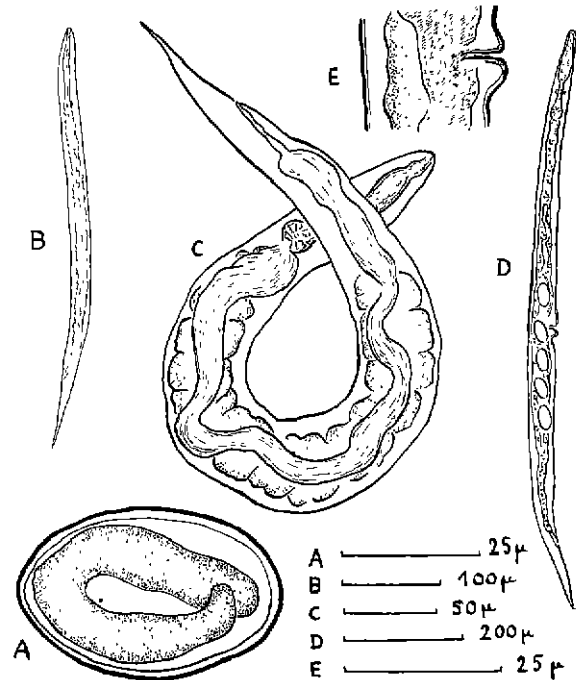


Fig. n° 2. — A) Œuf de *Strongyloides fülleborni* dans les fèces de *Papio cynocephalus*.  
B) Larve de *S. fülleborni*, 1<sup>er</sup> stade, 24 h. de coproculture.  
C) Larve femelle de *S. fülleborni*, 2<sup>e</sup> stade, 48 h. de coproculture.  
D) Femelle libre de *S. fülleborni*, 5<sup>e</sup> jour de la coproculture.  
E) Orifice vulvaire de la femelle libre (dépression très marquée en arrière de la vulve).

Queue 106  $\mu$ .

Vulve à 500  $\mu$  de l'extrémité antérieure située approximativement au milieu du corps. Lèvres

vulvaires proéminentes avec forte dépression cuticulaire en arrière de l'orifice de ponte.

D'après les résultats obtenus, il s'agit d'une infestation par *Strongyloïdes* (anguillules), comportant un cycle exogène avec mâles et femelles libres, et un cycle endogène parasite avec seulement des femelles parthénogénétiques.

### ANGUILLULOSE DE L'HOMME, DES PRIMATES ET DES CARNIVORES DOMESTIQUES

Ce n'est que vers le début du siècle (WEINBERG, LÉGER et ROMANOVITCH, 1908) que la pathogénicité de l'anguillule de l'homme (*Strongyloïdes stercoralis*, BAVAY, 1877) fut reconnue. En effet, ces minuscules nématodes de quelques millimètres de longueur vivant dans les replis de la muqueuse du duodénum et de l'intestin grêle pouvaient apparemment être considérés comme de simples commensaux et pourtant l'anguillulose est une helminthiase des plus graves tant chez l'homme que chez les autres mammifères.

Le genre *Strongyloïdes* (GRASSI, 1879) parasite à des degrés divers l'homme, les carnivores et ruminants domestiques, le cheval, le porc et les volailles. Il est fréquent chez les singes, et les auteurs suivant la morphologie, la biologie du parasite et suivant l'hôte qui l'héberge en ont décrit un certain nombre d'espèces.

Chez l'homme parasité par *S. stercoralis*, nématode ovipare, les œufs éclosent dans le tube intestinal et ce sont uniquement des larves rhabditoïdes que l'on trouve à l'examen des selles.

WEINBERG et ROMANOVITCH en 1908, travaillant sur des chimpanzés et des singes inférieurs atteints d'anguillulose, pour étudier le pouvoir pathogène éventuel des larves de *Strongyloïdes*, ne peuvent poursuivre leurs recherches, les selles des malades ne contenant que des œufs embryonnés, mais pas les larves qu'ils espéraient y trouver. Cependant, les auteurs estiment qu'il s'agit d'une souche de *S. stercoralis* dont les œufs n'éclosaient que dans le milieu extérieur.

LÉGER en 1921, étudiant le parasitisme des singes en Guyane (*Midas midas*, GEOFFROY, 1812, *Ateles pentadactylus*, *Cebus apella*) ne trouve que des larves rhabditoïdes à l'examen des excréments des malades.

En 1925, SANDGROUND parle d'instabilité du cycle évolutif chez *Strongyloïdes*. Le type très

primitif de la biologie des Anguillules expliquerait peut-être son extrême malléabilité.

Les expériences de FAUST en 1931 et 1933 semblent aboutir au même résultat. Il fait varier le type de cycle de *Strongyloïdes stercoralis* en soumettant les animaux en expérience, des singes en l'occurrence (*Macaca* et *Ateles*) à un traitement par le violet de gentiane. D'après cet auteur, *S. stercoralis* parasiterait l'homme et le singe.

Si l'on s'en réfère aux travaux de GALLIARD (1939) (1940) et (1950) sur l'anguillulose de l'homme et du chien au Tonkin, *Strongyloïdes stercoralis* les parasiterait indifféremment. Le passage de la souche humaine chez le chien faisant apparaître une prédominance du cycle indirect, alors que chez l'homme dominerait le cycle direct avec auto-infestation. Il s'agirait dans ce cas de races biologiques s'étant adaptées à un hôte ou à l'autre.

Cependant, ce point de vue n'est pas partagé par l'ensemble des chercheurs et nombreux sont ceux qui décrivent des espèces de parasites propres aux primates.

Ainsi Otto VON LINSTOW en 1905 décrit *S. fulleborni* à partir de matériel récolté par un médecin de la marine allemande chez un chimpanzé et un cynocéphale.

*Strongyloïdes cebus*, DARLING, 1911, est parasite de *Cebus hypoleucus* à Panama.

*Strongyloïdes simiae*, HUNG et HOPPLI, 1923, est l'agent causal d'une anguillulose chez *Macacus*, *Ateles*, *Pithecus* et *Cercopithecus aethiops sabeus*.

DESPORTES en 1944-1945, travaillant sur l'épidémiologie, l'étiologie de l'anguillulose humaine à partir de souches de primates, sépare d'après le comportement biologique et la morphologie des larves et des adultes libres, *Strongyloïdes stercoralis* du groupe *Strongyloïdes fulleborni*, O. VON LINSTOW, 1905, *Strongyloïdes cebus*, DARLING, 1911 et *Strongyloïdes simiae*, HUNG et HOPPLI, 1923. Dans les infestations à *S. stercoralis*, les œufs d'anguillule éclosent dans l'intestin de l'hôte alors que pour les trois dernières espèces, parasites de Primates, ce sont des œufs embryonnés qui sont évacués avec les excréments.

C'est en 1948, que WALLACE et Coll. signalent le premier cas d'infestation naturelle humaine à *S. fulleborni* chez un originaire des Iles Philippines. Ils font les mêmes remarques que DESPORTES.

PREMVATI en 1958 démontre d'après la morphologie et la biologie de *Strongyloides fülleborni* qu'il s'agit bien d'une espèce différente de *Strongyloides stercoralis*. En effet, les œufs embryonnés de *S. fülleborni* éclosent normalement à 25 °C, alors qu'un très petit nombre seulement donnent des larves si on les maintient à 37 °C.

Ces différences d'ordre biologique sont très intéressantes car la morphologie seule permet difficilement de séparer ces deux espèces très proches l'une de l'autre. Compte tenu des variations dans les dimensions des larves et des adultes libres de *S. fülleborni* suivant les conditions de température et de milieu de coproculture, PREMVATI (1958) accorde avec WALLACE et Coll. (1948) une valeur de critère d'espèce à la morphologie de l'orifice vulvaire de la femelle libre : vulve à lèvres très saillantes, avec dépression cuticulaire très marquée en arrière du bord postérieur de l'orifice de ponte.

Les résultats que nous avons obtenus aux examens coprologiques et aux coprocultures étant semblables à ceux des auteurs précédents, nous rattachons le *Strongyloides* trouvé chez *Papio cynocephalus* à *S. fülleborni*, les deux autres espèces *S. simiae* et *S. cebus* étant probablement synonymes de *S. fülleborni* (D'après DESPORTES, 1944-1945).

Nous donnons ci-dessous la description sommaire des femelles parasites parthénogénétiques trouvées à l'autopsie de deux malades.

#### Femelle parthénogénétique parasite.

Femelle strongyloïde (sans rhabditis) effilée des deux bouts avec extrémité antérieure présentant des papilles peu visibles.

Cuticule légèrement striée. Longueur 3 à 4,2 mm. Largeur maximum au niveau de la vulve : 40 à 53  $\mu$ .

Queue à pointe mousse : 50 à 65  $\mu$  de long.

Œsophage de 700 à 900  $\mu$  (1/4 à 1/5 de la longueur du corps) sans rhabditis. Orifice vulvaire avec lèvres peu saillantes, situé vers le début du tiers postérieur du corps.

Réceptacle séminal absent, utérus ne contenant que quelques œufs (2 à 10) de 48 à 59  $\mu$  de long sur 30 à 32  $\mu$  de large.

Ces dimensions et caractères correspondent à ceux donnés par PREMVATI en 1958 pour *S. fülleborni*.

## ŒSOPHAGOSTOMOSE ET TRICHOCÉPHALOSE DU CYNOCÉPHALE

Le deuxième type d'œufs de nématodes trouvés aux examens coprologiques (œuf avec morula bien développée), donne naissance en coproculture à des larves d'*Œsophagostomum*. L'examen des adultes et des larves enkystées au niveau de la muqueuse du colon permet de déterminer l'espèce en cause. Il s'agit d'*Œsophagostomum bifurcum* (CREPLIN, 1849) synonyme d'*O. brumpti*, RAILLIET et HENRY, 1905.

Quant aux trichocéphales, une trentaine d'adultes, recueillis dans le cœcum de trois singes autopsiés, ont les caractères de *Trichocephalus cynocephalus*, KHERA, 1951 (fig. nos 3 et 4).

Ce trichure diffère de celui de l'homme par les dimensions de sa gaine spiculaire 2,1 mm, celles de son spicule 2 à 2,48 mm et particulièrement par la zone périvulvaire qui a l'apparence d'un anneau clair, l'ouverture vulvaire étant striée radialement alors qu'elle est ornementée d'épines chez *Trichuris trichiura* (LINNÉ, 1771), STILES, 1901.

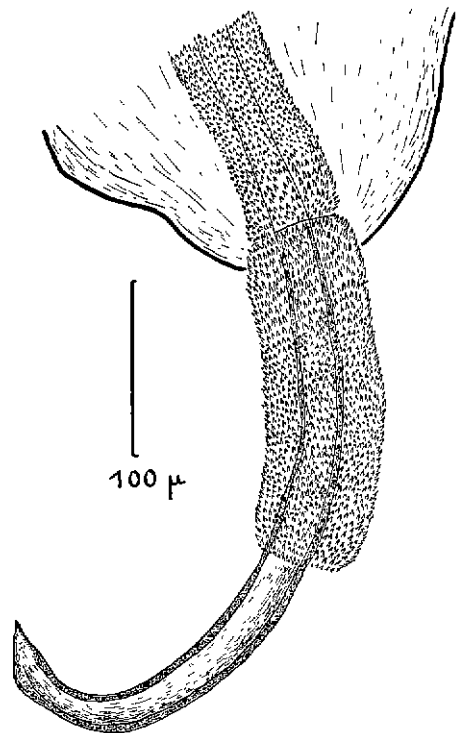


Fig. n° 3. — *Trichocephalus cynocephalus*. Spicule et gaine spiculaire du mâle.

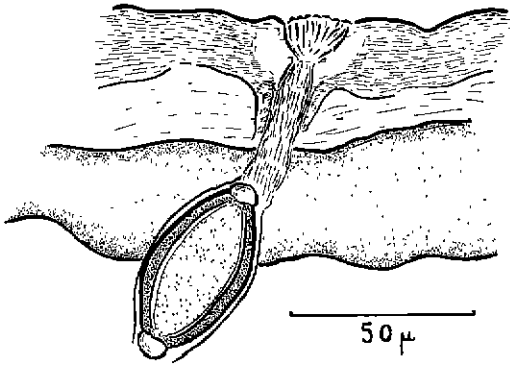


Fig. n° 4. — *Trichocephalus cynocephalus*.  
Orifice vulvaire avec vagin et œufs.

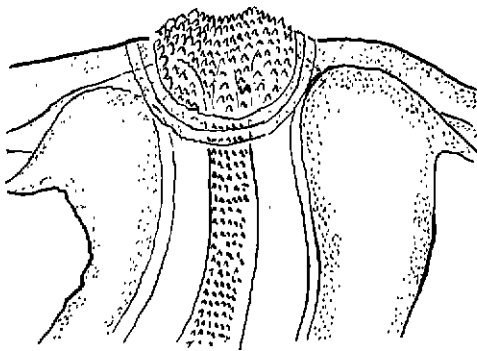


Fig. n° 5. — *Trichiuris trichiura*. Orifice vulvaire.

## DISCUSSION

La clinique, les lésions générales et intestinales et l'abondance des anguillules adultes trouvées à l'autopsie aboutissent au diagnostic d'anguillulose massive. Les trichocéphales et les nodules d'œsophagostomose larvaire en nombre relativement restreint compliquent seulement le tableau clinique.

A notre connaissance, c'est la première fois que *S. fülleborni* est signalé au Sénégal.

TOMITA en 1940, à Formose, a réussi à infester trois volontaires avec *S. fülleborni* tandis que WALLACE, MOONEY et SANDERS en 1948 relatent un cas d'anguillulose humaine causé par le même helminthe.

Au sujet d'*Æsophagostomum bifurcum*, HENRY et JOYEUX, en 1920, signalent un cas humain en Haute-Guinée, le malade ayant expulsé un exem-

plaire adulte après administration d'anthelminthique.

Si l'homme est pour l'*Æsophagostome* un hôte anormal, il n'en est pas moins vrai que de par le monde, au Brésil par exemple (THOMAS, 1910), au Nigeria (LEIPER, 1911), en Uganda (ELMES et Mc ADAM, 1951) et en Indonésie (TAN KOK SIANG et LIE KIAN JOE, 1953), l'œsophagostomose intestinale humaine a déjà été observée.

Un cas de localisation aberrante, rapporté par CHABAUD et LARIVIÈRE (1958), est celui de cet enfant, originaire de la Côte-d'Ivoire, et hospitalisé à Dakar, qui présentait un kyste cutané renfermant une femelle immature d'*Æsophagostomum stephanostomum*, STOSSICH, 1904.

En ce qui concerne *Trichocephalus cynocephalus*, KHERA, 1953, décrit d'Abyssinie sur *Papio hamadryas* L., c'est la première fois qu'il est signalé chez un *Papio cynocephalus* de l'Ouest Africain.

Puisque *Strongyloides fülleborni* et *Æsophagostomum bifurcum* peuvent accidentellement parasiter l'homme, le cynocéphale serait un réservoir de parasites pour les villageois vivant et travaillant en forêt ou en savane arborée.

## ESSAIS DE TRAITEMENT DE L'ANGUILLULOSE DU CYNOCÉPHALE PAR LE NÉGUON

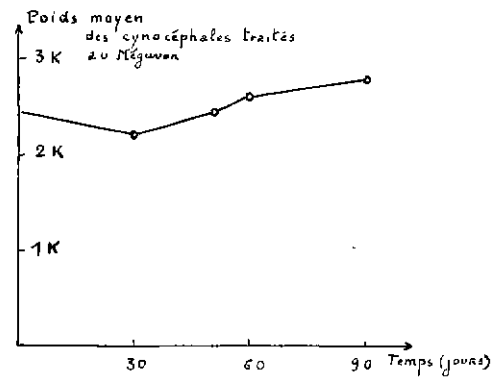
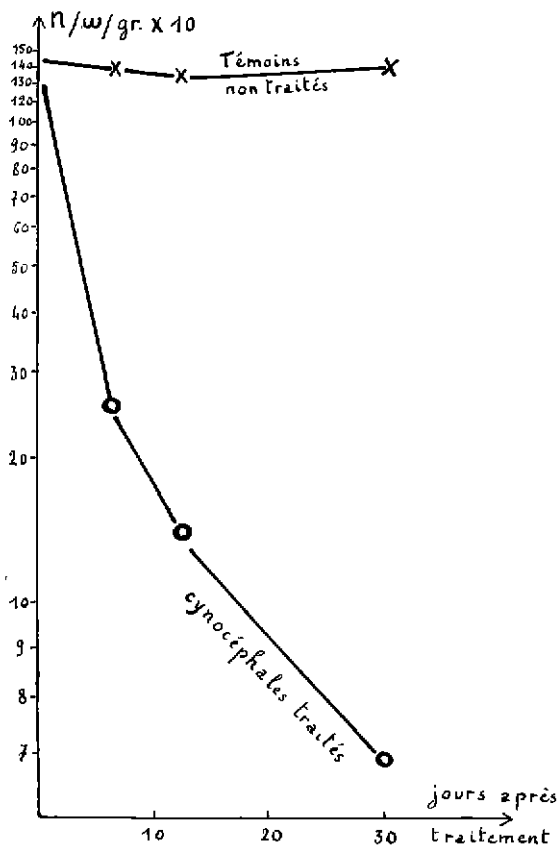
Aucune expérimentation pratique n'étant possible sur des singes dont l'état général est extrêmement déficient, l'O. R. A. N. A. décide de déparasiter ces animaux.

Plusieurs produits sont essayés et c'est le Néguon (2-2-trichloro-1-hydroxyéthylphosphonique) utilisé à la dose de 50 mg/kg qui donne les meilleurs résultats.

Cet anthelminthique a déjà été testé contre *Strongyloides papillosus* (WEDL, 1856) agent de l'anguillulose des petits ruminants par ECKERT et ABDEL GAWAD (1963) et PATNAIK (1964), à raison de 30 à 80 mg/kg, associé ou non à la Phénothiazine ou à l'Asuntol.

### Conditions d'expérimentation

Les cynocéphales au nombre de 17 et d'un poids moyen de 2 à 3 kilos, sont logés dans des cages à sol cimenté avec grillage en fer à raison de 1 à 4 singes par cage.



Graphique I. — Courbe donnant le nombre d'œufs moyen par gramme de fèces chez les témoins et chez les animaux traités, pendant les 30 jours après le traitement (Coordonnées semi-logarithmiques).

Graphique II. — Courbe du poids moyen des cynocéphales traités. T = date du traitement.

Après la vermifugation, un léger fléchissement est suivi d'un gain de poids régulier au fur et à mesure de l'amélioration de l'état général.

Résultats des examens coprologiques N. œufs/gr.

N° singes	Degré d'infestation	Avant traitement 22-2-66	Après traitement			Rapport : Oeufs/gr. avant traitement Oeufs/gr. après traitement.
			1-3-66 (6è jour)	7-3-66 (12è jour)	24-3-66 (30è jour)	
35	+++	1560	20	120	20	78
47,52,53	++	560	120	400	20	28
54,61	++	260	60	60	120	2
23,46,56	+++	1380	340	820	140	9
60	+++	1860	1240	280	140	13
41	++++	2960	60	20	20	148
36,38	++	900	40	20	20	45
Témoins 33,43 44,24	+++	1450	1400	1350	1400	1

++ = infestation moyenne; +++ = forte infestation; ++++ = très forte infestation; +++++ = infestation massive.

Les contrôles d'infestation sont faits sur des prélèvements moyens provenant de chacune des 8 cages. Ils sont indiqués dans le tableau.

Des examens coprologiques préliminaires sont effectués et montrent que sur 17 malades, 10 sont très fortement infestés par *Strongyloïdes fülleborni* et moyennement par *Æsophagostomum* et trichocéphales.

Le nombre d'œufs de *Strongyloides* par gramme d'excréments varie de 260 pour les infestations moyennes à 2.960 pour les infestations massives (v. tableau).

### Essais thérapeutiques.

L'anthelminthique (Néguvon) est utilisé sous forme de solution à 10 p. 100 préparée extemporanément et administrée *per os* à la seringue, le matin à jeun, à raison de 50 mg de produit pur par kilo de poids vif (50 mg/kg). Dans les jours qui suivent le traitement, un accident mortel mis à part chez un singe dont l'état général était particulièrement mauvais, aucun effet secondaire particulier n'est pratiquement constaté.

Dès la fin de la première semaine, l'état général s'améliore, les troubles gastro-intestinaux disparaissent et on note après un léger fléchissement, une augmentation du poids des singes traités.

Les contrôles d'efficacité au moyen d'examens coprologiques sont faits 6, 12 et 30 jours après le traitement. Le tableau en donne les résultats. La courbe du nombre moyen des œufs présents dans les fèces au moment et dans les semaines

qui ont suivi le traitement, montre que les œufs de *Strongyloides* ont pratiquement disparu dans les fèces 30 jours après l'administration du Néguvon.

Au dernier contrôle, l'absence d'œufs de trichocéphales et d'æsofagostomes prouve la valeur anthelminthique du Néguvon contre ces deux nématodes particulièrement résistants aux vermifuges classiques.

L'état général s'améliore dans les 15 jours suivants.

Les témoins non traités n'accusent aucune baisse dans le nombre des œufs présents dans les fèces, ni aucune amélioration de l'état général.

En conclusion, le Néguvon (2-2-2-trichloro-1-hydroxyéthylphosphonique) s'est révélé efficace dans le traitement de l'anguillulose du singe à *Strongyloides fülleborni*. Il est également actif contre *Trichocephalus cynocephalus* et *Æsophagostomum bifurcum*.

*Effets secondaires.* Utilisé à raison de 50 mg/kg ce produit peut sans inconvénient majeur être administré à des animaux dont l'état général est très mauvais. Aucun trouble d'intolérance n'est observé : vomissements, troubles nerveux, etc... Cette dose semble cependant ne pas devoir être dépassée surtout chez des sujets affaiblis par un polyparasitisme.

*Institut d'Élevage et de Médecine vétérinaire des Pays tropicaux. Laboratoire national de Recherches vétérinaires, Dakar et Organisme de Recherches pour l'Alimentation et la Nutrition africaines, Dakar.*

### SUMMARY

**Anguillulosis due to *Strongyloides fülleborni* O. von Linstow in the cynocephalus (*Papio cynocephalus*) in Senegal. Its cure with Dimethyl ether of the (2-2-2 trichloro-1-hydroxyethylphosphonic) acid.**

An endoparasitism with enzootic aspect which occurred in a monkey (*Papio cynocephalus*) breeding farm belonging to the O. R. A. N. A. in Dakar, allowed us to show the presence of *Strongyloides fülleborni* (monkey anguillula), *Trichocephalus cynocephalus* and *Æsophagostomum bifurcum*, the two first species being mentioned in West Africa for the first time.

If it is presently admitted that *Strongyloides stercoralis* (man's anguillula) and *Strongyloides fülleborni* are distinct species, it is likely that one or the other can be parasite either of man or the monkey. The cynocephalus would then be a reservoir of parasites for man, as it is already one with *Æsophagostomum bifurcum*.

Treatment experiments demonstrate the anthelmintic action of Neguvon (2-2-2-trichloro-1-hydroxyethylphosphonic) against these three helminths at the dose of 50 mg per kilo in a 10 p. 100 solution administered by the oral way. No secondary effect has been observed. A single treatment has been enough for a practical cure of all animals (17 out of which 4 hept as witnesses) with a general recovery and the end of losses.

## RESUMEN

**Anguilulosis con *Strongyloides fulleborni* O. von Linstow, del cinocéfalo (*Papio cynocephalus*) en Senegal. Su tratamiento por el ester dimeílico del ácido (2-2-2-tricloro-1-hidroxietilfosfonico).**

Un endoparasitismo enzootico se encontró en una ganadería de cinocéfalos (*Papio cynocephalus*) perteneciendo al O. R. A. N. A., en Dakar. Permitted demostrar la presencia de *Strongyloides fulleborni* (anguilula del mono), *Tricocephalus cynocephalus* y *Oesophagostomum bifurcum*. Las dos primeras especies se notaban por la primera vez en el Oeste Africano.

Como se admita que *Strongyloides stercoralis* (anguilula del hombre) y *Strongyloides fulleborni* son dos especies diferentes, una u otra verosimilmente puede parasitar ya al hombre ya el mono. En tal caso el cinocéfalo sería un receptáculo de parásitos para el hombre, de la misma manera que en lo que concierne *Oesophagostomum bifurcum*. Los ensayos de tratamiento demuestran la acción antihelmíntica del Neguvon (2-2-2-tricloro-1-hidroxietilfosfonico) contra estos tres helmintos en la dosis de 50 mg/kg en solución a 10 p. 100 por vía oral. No se observó ningún efecto secundario. Un solo tratamiento practicamente deparasitó los animales (17 entre 14 testigos) con mejora del estado general y supresión de la mortalidad.

## BIBLIOGRAPHIE

- CHABAUD (A. G.) et LARIVIÈRE (M.). — Sur les oesophagostomes parasites de l'homme. *Bull. Soc. Path. Exot.*, 1958, LI, 3, 384-393.
- DARLING (S. T.). — *Strongyloides* infections in man and animals in the Isthmian Canal Zone. *J. Exp. Med.*, 1911, vol. 14 (1), 1-24.
- DESPORTES (C.). — Sur *Strongyloides stercoralis* (Bavay, 1876) et sur les *Strongyloides* de Primates. *Ann. Parasit. hum. comp.*, 1944-1945, XX, 160-190, 53 refs.
- ECKERT (J.) et ABDEL GAWAD (A. F.). — Versuche zur Therapie des *Strongyloides*befalles beim Schaf. *Berliner und Münchener Tierärztliche Wochenschrift*, 1963, LXXVI (1), 8-11.
- ELMES (B. G. T.) et Mc ADAM (I. W. J.). — Helminthic abscess, a surgical complication of *Oesophagostomes* and Hookworms. *Ann. trop. Med. Parasit.*, 1951, III, 1-7.
- FAUST (E. C.). — Infection experiments in monkeys with human, Macaque and Ateles strains of *Strongyloides*. *Proc. Soc. Exp. Biol. Med.*, 1931, XXVIII, 919-920.
- FAUST (E. C.). — Experimental studies on human and primate species of *Strongyloides* II-The development of *Strongyloides* in the experimental host. *American J. Hyg.*, 1933, XVIII, 114-132.
- GALLIARD (H.). — Unicité ou pluralité des *Strongyloides*. *C. R. Soc. Biol.*, 1939, CXXX, 413-416.
- GALLIARD (H.). — Recherches sur la strongyloïdose au Tonkin. Rôle des animaux domestiques dans l'étiologie de l'infestation humaine. *Ann. Parasit. hum. comp.*, 1939-1940, XVII, 533-541.
- GALLIARD (H.). — Recherches sur l'infestation expérimentale à *Strongyloides stercoralis*



- au Tonkin (1<sup>re</sup> note). *Ann. Parasit. hum. comp.*, 1950, XXV (5/6), 441-473.
- HENRY (A.) et JOYEUX (Ch.). — Contribution à la faune helminthologique de la Haute-Guinée française. *Bull. Soc. Path. exot.*, 1920, XIII, 176-182.
- HUNG (S. L.) et HOPPLI (R. J.). — Morphologische und histologische Beiträge zur Strongyloides-Infektion der Tiere. *Arch. Schiffs. u. Tropen. Hyg.*, 1923, vol. 27 (4), 118-129.
- KHERA (S.). — *Trichuris cynocephalus* n. sp. (family *Trichinellidae* Stiles et Crane, 1910 : *Nematoda*) from the Abyssinian baboon, *Cynocephalus hamadaryas* (hamadaryas) Linn. *Indian J. Helminth.*, 1951, III, 2, 87-92.
- LEGER (M.). — Anguillulose intestinale des singes à la Guyane française. *C. R. Soc. Biol.*, 1921, CXXXIV, 555-558.
- LEIPER (R. T.). — The occurrence of *Oesophagostomum apiosomum* as an intestinal parasite man in Nigeria. *J. Trop. Med. Hyg.*, 1911, XIV, 116-118.
- LINSTOW (O. von). — *Strongyloides fülleborni* n. sp. *Centr. Bakteriol. Parasitol.*, 1905, I. Abt. Orig. 38, 532-534.
- PATNAIK (M. M.). — Observations on the comparative anthelmintic efficiency of organophosphorus compounds and synergized phenothiazin against *Strongyloides papillosus* (Wedl) in calves. *British Veterinary Journal*, 1964, CXX (1), 21-24.
- PREMVATI. — Studies on *Strongyloides* of Primates :  
 I. — Morphology and life history of *Strongyloides fülleborni* von Linstow, 1905. *Canad. J. Zool.*, 1958, XXXI (1), 65-77.  
 II. — Factors determining the « direct » and the « indirect » mode of life. *Ibid.*, 185-195.
- III. — Observations on the free-living generations of *S. fülleborni*. *Ibid.*, 447-452.
- IV. — Effect of temperature on the morphology of the free-living stages of *Strongyloides fülleborni*. *Ibid.*, 623-628.
- SANDGROUND (J. H.). — Speciation and specificity in the nematode genus *Strongyloides*. *J. Parasit.*, 1925, XII, 59-82.
- TAN KOK SIANG et LIE KIAN JOE. — Redescription of *Oesophagostomum apiosomum* (Villach, 1891), Railliet et Henry, 1905 from man and monkeys in Indonesia. *Doc. Medic. Geo. Trop. Amsterdam*, 1953, V, 123-127.
- THOMAS (H. W.). — The pathological report of a case of *Oesophagostomiasis* in man. *Ann. Trop. Med. Hyg.*, 1910, V, 57-88.
- TOMITA (S.). — On the difference of infectivity of *S. papillosus* and *S. fülleborni* upon dogs and monkeys. *J. Med. Assoc. Formosa* (Tawain Igakkai Zasshi), 1940, 39, 1650.
- TOMITA (S.). — Experiment on susceptibility of humans to infection by *Strongyloides fülleborni* and with *Strongyloides papillosus*. *J. Med. Assoc. Formosa* (Taiwan Igakkai Zasshi), 1940, 39, 1885.
- WALLACE (F. G.), MOONEY (R. D.) et SANDERS (A.). — *Strongyloides fülleborni* infection in man. *Amer. J. Trop. Med.*, 1948, vol. 28 (2), 299-302.
- WEINBERG (M.), LEGER (M.) et ROMANOVITCH (M.). — De l'existence en France à l'état endémique d'une entérite à anguillule intestinale. *C. R. Soc. Biol.*, 1908, LXV, 396-398.
- WEINBERG (M.) et ROMANOVITCH (M.). — Helminthiase de l'intestin grêle du chimpanzé et des singes inférieurs. *Bull. Soc. Path. exot.*, 1908, I, 181-186.